Zur Casuistik

der

Nierentumoren.

Inaugural-Dissertation

der

medicinischen Facultät der Universität Rostock

vorgelegt

von

Carl Dulitz

pract. Arzt.

Rostock.

Carl Boldt's Buchdruckerei.

1874.

Digitized by the Internet Archive
in 2026

https://archive.org/details/IA41553622_0162

Wenn schon die Erkenntniss der Geschwülste überhaupt eine schwierige und heikle aber ungemein wichtige Aufgabe ist, so ist diese Schwierigkeit und mit ihr die Wichtigkeit bei Tumoren, welche sich innerhalb des Abdomens befinden, eine noch viel grössere. Der Wichtigkeit dieses Gegenstandes entsprechend, ist denn auch von allen Seiten dahin gestrebt worden, die Unterleibstumoren möglichst genau diagnosticiren zu lernen. Besonders seit der Zeit, wo man häufiger die Radicalheilung einzelner in Abdomen sich entwickelnder Tumoren unternimmt, ist auch die Untersuchungsmethode eine nach allen Seiten hin vervollständigtere geworden. — Wir wollen kurz die verschiedenen Mittel, die uns die Wissenschaft an die Hand giebt, um über den Sitz und die Beschaffenheit eines Abdominaltumor's Klarheit zu erlangen, aufzählen:

Nennen wollen wir zunächst die Inspection, die Palpation, wozu wir beim weiblichen Geschlechte auch die Exploration per vaginam und besonders die bimannelle Untersuchung rechnen, die Percussion und die Auscultation.

Weniger häufig geübt und einer nähern Besprechung würdig scheinen uns die Probejunction, die Untersuchung mit der in den Mastdarm eingeführt halb als ganze Hand und die Probeincision.

Die Probejunction wenden wir an, wenn wir bei der Palpation durch Fluctuationsgefühl mit Sicherheit constatirt haben, dass wir es mit einer Cyste zu thun, oder auch wenn wir die Diagnose, ob Cyste ob consistente Geschwulst, nicht mit Sicherheit stellen konnten. Obwohl diese Methode nicht immer ohne Gefahr, so ist dieselbe im Vergleich zu ihrem Nutzen in diagnostischer Beziehung doch so gering, dass sie in irgend welchen zweifelhaften Fällen immer zu Hülfe genommen werden muss.

Die Punction nützt in vielen Fällen zunächst dadurch, dass sie durch die Entleerung des Bauches zugleich eine Entspannung desselben bewirkt, so dass die Bauchorgane, der Tumor und ihr gegenseitiges Verhalten viel deutlicher zu palpiren und percutiren sind. Wichtiger ist diese Untersuchungsmethode jedoch desshalb, weil die chemische und mikroscopische Untersuchung des entleerten Inhaltes nicht hoch genug anzuschlagende Aufschlüsse über die Art des Tumor's giebt.

Die manuelle Exploration mit der Hand im Rectum ist in neuerer Zeit von Simon angegeben, und sind durch diese Untersuchungsmethode schon viele schöne Resultate erzielt worden. Der Nachtheil, welchen dieselbe mit sich bringt, besteht vorzüglich darin, dass meistens eine Durchtrennung des Sphinster ani nöthig ist. Wenn nun auch in den meisten Fällen, zumal wenn eine Naht angelegt wird, die Heilung der Schnittwunde per priman erfolgt, also nur 4—5 Tage in Anspruch nimmt, so kommen doch auch Fälle vor, in denen die Heilung gar nicht oder nur auf dem Wege der Granulationsbildung zu Stande kommt, so dass dann die Fäcalmassen, besonders wenn sie flüssig sind, nicht gehalten werden können, oder dass, wie es in dem im Nachstehenden beschriebenen Falle geschah, bei hartnäckiger Verstopfung Clysopomp und Clysma erfolglos bleiben, weil die Flüssigkeit sofort wieder abläuft.

Die Probeincision besteht in der Eröffnung der Bauchhöhle durch einen Schnitt, lang genug, um die Hand in letztere einführen zu können. Uns will es scheinen, dass dieser Eingriff ein zu tiefer ist, um zu bloss diagnostischen Zwecken ausgeführt werden zu dürfen. Entstanden ist diese Methode offenbar dadurch, dass man bei falscher Diagnose den Bauchschnitt vornahm, in der Absicht, demselben die Exstirpation des Tumor's folgen zu lassen, welche man dann unausführbar fand.

Wenn Sp. Wells, der die Probeincision 24 mal ausführte, nur in 7 Fällen einen tödtlichen Ausgang sah, so glauben wir, dass hierbei auch die Geschicklichkeit des

Operateurs, sowie die sorgfältige Nachbehandlung, welche derselbe seinen Kranken zu Theil werden lassen zu können in der Lage ist, mit in Anschlag gebracht werden muss.

Wenn wir so die verschiedenen Hülfsmittel, welche uns bei der Diagnose der Abdominaltumoren zu Gebote stehen, kennen gelernt haben, so sollte es fast scheinen, dass es mit Hülfe derselben leicht sein müsste, jeden Tumor genau diagnosticiren zu können. Dass dies nicht der Fall ist, zeigt die Literatur auf die eclatanteste Weise.

Sp. Wells zählt eine ganze Reihe hierher gehörige Beobachtungen auf. Dr. Bufe hat auf Spiegelberg's Veranlassung seine Dissertation über diagnostische Irrthümer, welche bei Orarientumoren vorgenommen sind, geschrieben; in derselben sind Fälle von Spiegelberg, Dummlicher und Baum aufgezählt.

Diejenigen Tumoren, welche am häufigsten in der Bauch- und Beckenhöhle vorkommen und mit einander verwechselt werden können, sind: Orarientumor, der schwangere Uterus, Uterustumor, Nierentumor, Wandernieren, cystische Entartung der Nieren, Echinocockensäcke derselben wie der Leber, Hydronephrose, Geschwülste des Netzes und der Serosa, die ausgedehnte Harnblase, alte Kothanhäufung, Leber- und Milztumor, Beckenexsudate, Hämatometra etc.

Ein Fall eines in der Bauchhöhle befindlichen cystischen Tumor's, dessen Diagnose mit Hülfe der manuellen Rectalexploration und Probejunction im Leben im Ganzen richtig gestellt werden konnte, wurde im verflossenen Sommer auf der chirurgischen Abtheilung des Rostocker Krankenhauses beobachtet. Der Vorsteher der Abtheilung, Herr Prof. Dr. König, hat mir die Veröffentlichung dieses Falles gestattet. Ich erlaube mir desshalb, nachdem ich dem genannten Herrn an dieser Stelle öffentlich meinen Dank ausgesprochen, in Folgendem denselben mitzutheilen.

Arbeitsfrau Ehlert, 48 Jahre alt, aus Kleverhof, wurde am 19. August 1873 in das Rostocker Krankenhaus aufgenommen.

Die Patientin giebt an, in ihrer Kindheit immer gesund gewesen zu sein. Menstruirt will sie bald nach vollendetem

14. Lebensjahre zum ersten Male gewesen sein, und ist dann die Menstruation in 4wöchentlichen Pausen aufgetreten. Verheirathet ist sie seit 19 Jahren. Bis zu ihrer einzigen Niederkunft, vor 17 Jahren, will Patientin nie krank gewesen sein; sie giebt an, dass sie zwar immer schwächlich gewesen, und dass ihr die schwere Arbeit stets sauer geworden, dass sie leichtere Arbeit jedoch immer habe verrichten können. Bei ihrer Niederkunft war ärztliche Hülfe nöthig, welcher Art dieselbe gewesen, weiss Patientin nicht. Das Kind hat gelebt und ist bis zu seinem 5. Lebensjahre gesund gewesen, dann ist es an Scharlach zu Grunde gegangen. Einige Wochen nach der Entbindung bemerkte die Ehlert in ihrer rechten Seite ein Geschwulst, von deren Existenz sie früher nie etwas gefühlt haben will. Ueber die Grösse derselben, als sie sie bemerkt, sowie über das Wachsthum derselben in späterer Zeit, weiss die Kranke keine bestimmten Angaben zu machen. Beschwerden irgend welcher Art will die Patientin bis vor einigen Wochen nicht gehabt haben. Die letzte vor 5 Wochen eingetretene Menstruation war nur sehr gering, vor 8 Tagen wartete Patientin vergebens auf den Eintritt derselben. Seit etwa 6 Wochen hat die Ehlert Athembeschwerden mit zeitweise auftretenden dyspnoeischen Anfällen. Ferner klagt sie über Schmerzen in der Praecardialgegend und über hartnäckige Obstruction; alle diese Beschwerden sind so stark, dass Patientin unfähig ist zu jeglicher Arbeit und am liebsten im Bette bleibt.

Am Tage der Aufnahme wurde folgender status praesens aufgenommen:

Die Ehlert ist von kleiner Statur; ihr Ernährungszustand ist ein sehr mangelhafter; die sichtbaren Schleimhäute sind ziemlich stark anämisch.

Die Untersuchung der intrathoracischen Organe ergiebt nichts Abnormes. Das Zwergfell steht nicht höher als normal.

Bei der Inspection des Abdomens findet man die ganze rechte Hälfte hervorgewölbt, diese Hervorwölbung erstreckt sich über die Mittellinie hinaus nach links. Die linke

Grenze derselben hebt sich in einer deutlichen Furche in einer kreisförmigen Linie von der zur Seite gedrängten Intestinis ab; letztere umgeben die linke Grenze kragenförmig und das zunächst liegende Gedirm zeigt durch die Bruchdecken die characteristische Form des Dickdarms. (Siehe die Tafel.)

Bei tiefer Respiration sieht man sich unter den Bauchdecken einen Körper heben und senken, so dass sich damit die Grenzen der Hervorwölbung ändern.

Bei der Palpation gelingt es zunächst leicht den untern Leberrand in der Höhe des Rippenbogens durch die schlaffen Bauchdecken zu erkennen. Entsprechend der Hervorwölbung der Bauchdecken, also auf der rechten Seite, sowie über die Mittellinie hinüber nach links fühlt man einen Tumor, über dem die Bauchdecken verschiebbar sind. An der linken Grenze des Tumor's fühlt man die bei dem Inspectionsbefunde schon erwähnte Darmschlinge deutlich, dieselbe bietet auch bei der Palpation die Zeichen des Dickdarm's. Bei dem Versuche, diese Darmschlinge, sowie die anliegenden Dünndarmschlingen zwischen Tumor und Bauchdecken nach rechts zu verschieben, gelingt dies mit Mühe nur bis zur verlängerten Mamillarlinie; sowie man mit dem Druck nachlässt, sinken die Darmschlingen in ihre frühere Lage zurück.

Unterhalb des Nabels, 4 cmt. nach links von der Linea alba dem Tumor anliegend, palpirt man einen nierenförmigen harten Körper mit anscheinend nach aussen und links gewandtem Hilus. Der ganze Tumor fluctuirt sehr deutlich und setzt sich nach rechts hinten in die Nierengegend fort. Zwischen der oberen Grenze des Tumor's und der unteren Lebergrenze kann man eindringen, ohne einen Zusammenhang zwischen diesen beiden Gebilden zu bemerken.

Die Percussion ergiebt zunächst eine normale Milzdämpfung.

Die untere Lebergrenze ist am Rippenbogen. Die obere Grenze des Tumor's wird durch die Percussion 3 Finger breit unterhalb des Rippenbogens gefunden, oberhalb der-

selben bis zur unteren Lebergrenze hört man tympanitischen Schall. Die untere Tumorgrenze ist unmittelbar oberhalb der spina anterior superior. Von diesen beiden Punkten aus geht die linke Grenze in einer bogenförmigen Linie bis 4 cmt. jenseits der Mittellinie, wo der nierenförmige Körper die am weitesten nach links reichende Stelle bildet. Nach rechts besteht zwischen crista ilei und den unteren Rippen überall Dämpfung. Die Dämpfungsgrenzen ändern sich bei Lagerung der Frau auf die linke Seite in keiner Weise.

Die Anscultation des Abdomen's ergiebt ein negatives Resultat.

Die Untersuchung per vaginam ergab nichts Abnormes. Der Uterus war in geringem Grade anteflectirt, er war derbe und ziemlich klein. Der Tumor konnte nur auf Gegendruck von Aussen gefühlt werden. Ein Zusammenhang desselben mit den Beckenorganen konnte nicht nachgewiesen werden.

Der Urin reagirte schwach sauer, er enthielt kein Eiweiss.

Klar war es von Anfang an, dass wir es in dem vorliegenden Falle mit einem Tumor zu thun hatten und zwar da deutlich Fluctuation nachgewiesen werden konnte, mit einer Cyste.

Sehr grosse Schwierigkeit bot jedoch die Diagnose in Bezug auf die anatomische Lage der Cyste. Zwar war ein nierenförmiger Körper mit der Cyste im Zusammenhang gefühlt worden, es war jedoch durchaus nicht mit Sicherheit festgestellt worden, dass dies wirklich eine Niere sei, die dann ja immer, gleichviel welche es auch war, sehr beträchtlich dislocirt sein musste. Möglich war es immerhin, dass eine dickere und zugleich derbere Stelle in der Cystenwand diesen nierenförmigen Körper vertäuschte.

Zunächst handelte es sich darum, zu bestimmen, ob die Cyste intra- oder subperitonaeal lag. Für die subperitonaeale Lage derselben sprach vor allen Dingen das Verdrängtsein der Darmschlingen nach links. Diese war offenbar das Colon ascendens, welches von der sich im subperitonaealen Gewebe entwickelnden Cyste von der seitlichen Bauchwand, an der jetzt nirgends tympanitischer Darmschall zu hören,

ab nach der Mittellinie hin verdrängt war und dort die Cyste kragenförmig umgab.

Für eine subperitonaeale Lage der Cyste sprach ferner der Umstand, dass die besagte Darmschlinge, sowie die benachbarte Dünndarmschlinge sich nicht über den Tumor hinwegschieben liess. Man konnte sie ja nur mit Mühe etwa bis zur Mitte auf die Cyste hinaufschieben, sie fielen aber, sobald man mit dem Druck nachliess, wieder in ihre alte Lage zurück.

Scheinbar gegen eine subperitonaeale Lage sprach, dass sich der Tumor bei den Respirationsbewegungen mit bewegte; diese Erscheinung konnte aber leicht durch das Bestehen einer Verwachsung mit dem Peritonaeum oder einem von diesem überzogenen Organe erklärt werden.

Da diese Betrachtungen zu keinem sicheren Resultat geführt hatten, so musste man jetzt auf die einzelnen Organe welche mit der Cyste im Zusammenhang stehen konnten, Rücksicht nehmen. Zunächst konnte man es mit einer Ovariencyste zu thun haben. Dann musste man annehmen, dass starke Verwachsung der Cyste mit dem parietalen Blatte des Bauchfelles vorhanden wären, da sich sonst die Därme würden über die Cyste haben wegschieben lassen. Höchst unwahrscheinlich ward dies aber durch den Umstand, dass rechts in der seitlichen Region überall gedämpfter Schall zu hören war; bei Bestehen eines Ovarialtumor's musste man dort immer das Colon ascendens nachweisen können.

Als zweites Organ, von welchem die Cyste ausgehen konnte, musste man die Leber berücksichtigen. Gegen diese Möglichkeit sprechen dieselben Gründe, die wir bei der Annahme eines Ovarialtumor's erwähnt haben und dann auch noch der Umstand, dass man zwischen der unteren Leber- und oberen Cystengrenze tympanitischen Percussionsschall gefunden hatte, obwohl dagegen eingewandt werden kann, dass die Cyste mit der concaven Seite der Leber im Zusammenhang stehen kann, in welchem Falle ein gedämpfter Percussionsschall nicht unbedingt nothwendig ist.

So kam man zu der dritten Möglichkeit, dass die Cyste von der Niere ausginge, dass der schon mehrere Male erwähnte Körper links von der Linea alba wirklich die Niere sei und der Tumor also subperitonaeal liege. Dann musste die Theilnahme desselben an den Respirationsbewegungen, wie oben schon gesagt, durch anderweitige Verwechslungen erklärt werden.

Um zu einer sicheren Diagnose zu kommen, wurde am 20. von Herrn Professor König in tiefer Chloroformnarcose die manuelle Exploration per rectum vorgenommen. Der Sphinster ani zeigte sich zunächst sehr rigide, nachdem in denselben zwei seitliche Incisionen gemacht waren, gelang es in's Rectum einzudringen. Beide Ovarien wurden palpirt, sie wurden von normaler Grösse und frei beweglich gefunden. Die linke Niere war an ihrem bestimmten Platze. Die rechte befand sich, wie in Folge der äusseren Palpation vermuthet werden musste, mit der Geschwulst verwachsen, unterhalb des Nabels links von der Mittellinie und wurde als wahrscheinlich hingestellt, dass der Hilus nach unten links sehe.

So war also der vor der Untersuchung per rectum als wahrscheinlich angenommene Sitz des Tumors im Zusammenhang mit der Niere, mithin ausserhalb des Peritonaealsackes bestätigt worden.

Welcher Art war nun die Cyste?

Gedacht musste zunächst werden an eine Hydronephrose, einen Echinocockensack, eine Cyste entzündlichen oder extravasatrischen Ursprungs und eine wirklich vom Nierengewebe ausgehende Cyste.

Die Annahme einer Hydronephrose wurde gleich fallen gelassen, weil zunächst kein Grund für dieselbe nachzuweisen war, dann aber auch, weil man annahm, dass die Cyste von der Convexität der Niere ausginge.

In der Hoffnung, aus dem Inhalt der Cyste näheren Aufschluss zu erhalten, wurde eine Probejunction gemacht. Durch dieselbe wurde eine bräunliche, mässig dünnflüssige emulsionsartige Flüssigkeit entleert, nicht unähnlich der, wie sie

den Inhalt grosser alter Hydrocelen bildet. Auf der Oberfläche schillerte dieselbe von zahlreichem Cholestearin. Mikroscopisch wurde denn auch eine Unmenge der entsprechenden Krystallformen und viel fettiger und körniger Detritus gefunden. Epithelien zu entdecken, auch nachdem das Cholestearin und Fett durch Zusatz von Aether aufgelöst war, gelang nicht.

Die später vorgenommene chemische Untersuchung des Cysteninhaltes ergab folgendes Resultat:

Trockene Substanz 11,043 %, Cholestearin und geringe Menge Fettbestandtheil 1,3 %, Albumin 6,2 %, Asche 0,55 %.

Durch die mikroscopische und chemische Untersuchung war man berechtigt, eine eigentliche vom Nierenparenchym ausgehende Cyste auszuschliessen.

Mag man die Entstehung von Cysten in der Niere einer Verstopfung und Ausdehnung von Harnkanälchen und Malpighischen Kapsel, mag man sie einer pathalogischen Veränderung von Epithelialzellen zuschreiben, immer mussten unter dem Mikroscop Epithelien zu erkennen sein, und bei der chemischen Untersuchung wenigstens höchst wahrscheinlich Harnstoff.

Es blieb also zweifelhaft, ob man es mit einem alten Echinocockensack oder mit einer Cyste entzündlichen Ursprungs zu thun hatte.

Die Anamnese hatte keinerlei Anhaltspunkte für einen entzündlichen Process gegeben. Patientin will nie Schmerzen in der rechten Seite gehabt haben, auch will sie niemals fieberhaft erkrankt gewesen sein. Die vor 17 Jahren stattgehabte Entbindung als Ursache für eine Entzündung in der Niere anzusehen, fehlt es an einem irgendwie haltbaren Grund.

Mikroscopisch hatten ferner keine Hackenkränze oder auch nur vereinzelte Hacken nachgewiesen werden können. Dieser Umstand jedoch, sowie auch der, dass im Cysteninhalt Eiweiss nachgewiesen wurde, hielt uns nicht ab, an der Möglichkeit, dass wir es mit einem alten Echinocockensack zu thun hätten, festzuhalten. Dass der Eiweissgehalt durchaus

nicht gegen einen Echinocockus spreche, betonte Herr Professor König, da er schon in frischen Fällen, wo er die Diagnose aus dem Fehlen desselben habe stellen wollen, solches gefunden, während sich unter dem Mikroscop Hackenkränze gezeigt.

Von einer Exstirpation der Geschwulst wurde Abstand genommen, erstens weil die Diagnose nicht ganz sicher zu stellen war, dann aber besonders, weil die Patientin zu schlecht genährt und zu anämisch war, um mit Wahrscheinlichkeit einen so heftigen operativen Eingriff ertragen zu können.

Herr Professor König entschloss sich vielmehr zu einer Punction mit nachfolgender Jodinjection.

Dieselbe wurde am 21. Aug. Mittags ausgeführt. Durch den eingestochenen Troicart entleerte sich eine Flüssigkeit, die der bei der Probepunction gewonnenen völlig gleich war. Nachdem der Abfluss aufgehört, wurde die Cyste 6 mal mit einer 2%igen Carbolsäurelösung ausgespült, und entleerte sich bei dem Ablaufen des Wassers jedes Mal eine bedeutende Menge Fetzen, welche sich unter dem Mikroscop als Fibrin mit sparsam eingelagerten Blutkörperchen auswiesen. Die ganze entleerte Flüssigkeitsmenge hatte ein Gewicht von 3,4 Kilogr. Nachdem die Cyste so gehörig ausgespült, wurden 75 Gramm Tinct. Jodi injicirt. Nach 5 Minuten wurden 45 Gramm der Jodtinctur wieder auslaufen lassen, während der Rest in der Cyste verblieb. Die Punctionstelle wurde mit englischem Pflaster mit Collodiumüberstrich verschlossen.

Schon während des Ablaufens des Cysteninhaltes konnte man fühlen, wie die Niere weiter nach rechts hinüberrückte; am Abend befindet sich dieselbe in der verlängerten Parasternallinie, hart an dem untern Leberrand.

Die auf die Jodinjection folgenden ziemlich heftigen Schmerzen wurden durch 0,015 Gramm hypodermatisch gegebenes Morphium gelindert. Die Temperatur, welche am Morgen vor der Operation 37,8° C. betrug, stieg am Abend nur auf 38,4°, welche Höhe sie auch am Abend vorher erreicht hatte.

In der Nacht vom 21./22. hat Patientin viele Schmerzen im Leibe gehabt. Der Schlaf ist in Folge dessen auch schlecht gewesen. Die Cyste hat sich in der seitlichen und hintern Nierengegend wieder mässig gefüllt und ist bei der Palpation sehr empfindlich, peritonitische Erscheinungen sind in keiner Weise vorhanden. Die Blase ist stark gefüllt, da Patientin unfähig ist den Urin selbst zu lassen, wird sie kathetrisirt. Temperatur: Morgens 38,4, Mittags 39,2, Abends 39,6.

23. Die Kranke will wieder schlecht geschlafen haben, sie klagt über viele Schmerzen im Leibe. Der Appetit fehlt gänzlich. Die Harnverhaltung wie gestern. Stuhl hat Patientin noch nicht gehabt. Die Cyste ist etwas mehr gefüllt als gestern, dem entsprechend rückt die Niere wieder etwas nach vorn und zugleich nach unten. Temperatur: Morgens 38,2, Mittags und Abends 39,2.

24. Im Befinden der Patientin ist seit gestern keine Veränderung eingetreten. Die Palpation der Cyste ist weniger schmerzhaft als gestern. Die Cyste lässt sich heute bis 1—2 cent. über die Asillarlinie nach vorn hinaus percutiren. Im Laufe des Tages tritt ein geringer harter Stuhl ein. Abendtemperatur: 39,0.

25. Beschwerden sind dieselben wie gestern, nur will Patientin fast die ganze Nacht hindurch recht gut geschlafen haben. Die Därme sind stark tympanitisch aufgetrieben, von der Cyste ist nichts zu fühlen; an der Stelle, wo sie gestern war, ist heute tympanischer Darmschall. Am Tage einen harten geringen Stuhlgang. Die Harnverhaltung besteht fort. Abendtemperatur 38,6.

26. und 27. Im Befinden ist keine Veränderung eingetreten. Am 27. bekommt Patientin 30 Gr. Ol. Ricini, worauf 2 sehr voluminöse Stuhlgänge eintraten.

28. Patientin befindet sich besser. Heute Morgen hat sie auch zum ersten Male wieder Urin lassen können. Die Cyste füllt die ganze rechte Weichengegend; die Niere steht in der Höhe des Nabels in der Verlängerung

der Parasternallinie. Das Fieber ist gering, es zeigt einen remittirenden Charakter.

Bis heute konnte im Urin Jod nachgewiesen werden.

29.—31. August. Das Befinden ist im Ganzen immer dasselbe; Patientin klagt häufig über Unruhe und andere Beschwerden, die offenbar hysterischer Natur sind. Stuhlgang ist noch nicht wieder erfolgt. Der Appetit ist dauernd schlecht, der Durst nicht stark vermehrt. Die Cyste füllt sich mehr und mehr. Temperatur 37,2 — 38,6.

1.—6. September. Das subjective Befinden ist nicht verändert; am 2. hat Patientin auf Ol. Ricini einen sehr ergiebigen Stuhlgang gehabt. Temperatur 37,6 — 38,6. Am 6. hat die Cyste die Mittellinie erreicht, die Percussion ergiebt an der am höchsten gelegenen Partie der Cyste tympanitischen Schall.

7.—9. Patientin fühlt sich schwach, der Schlaf ist schlecht. Am 7. auf Ol. Ricini 1 Stuhl. Die Cyste reicht am 9. etwas über die Mittellinie nach links. Der tympanitische Schall oberhalb derselben hat noch zugenommen. Bei den verschiedenen Umlagerungen der Frau nimmt er immer die am höchsten gelegene Stelle der Cyste ein.

10. Wegen der offenbar mit der Zunahme des Cysteninhalts sich vermehrenden Beschwerden der Kranken, und weil man fürchtete, dass die in der Cyste befindliche Luft, auf deren Gegenwart man aus dem tympanitischen Percussionsschall, der immer den höchstgelegenen Punkt derselben einnahm, schliessen müsste, die Bedeutung habe, dass Zersetzung des Inhalts eingetreten sei, wurde die Punction der Cyste zum zweiten Male vorgenommen. Bei ihrer Entleerung unter Wasser wird durch die zahlreich aufsteigenden Luftblasen das Vorhandensein von Gas bestätigt, trotzdem besteht keine durch den Geruch nachweisbare Zersetzung. Auch das Gas hat nicht den geringsten Geruch. Eine Ausspülung der Cyste mit desinficirender Flüssigkeit unterblieb, weil man fürchtete, dadurch Veranlassung zum Lufteintritt geben zu können. Nachdem die Cyste möglichst

entleert war, wurden 80 Gr. Jodtinctur injicirt, von denen man nach 5 Minuten 30 Gr. wieder ausfliessen liess.

Der Inhalt der Cyste, dessen Menge man auf 1,42 Kilogr. berechnete, war etwas blutig roth gefärbt, hatte aber im Uebrigen dasselbe Aussehen wie bei der ersten Punction, auch Flocken wurden wieder in grosser Menge entleert. Die mikroscopische Untersuchung ergab ausser den Bestandtheilen, welche die Untersuchung der bei der ersten Punction entleerten Flüssigkeit nachgewiesen hatte, eine grosse Masse von Kugel-Bacterien. Die chemische Untersuchung ergab: Trockne Substanz 1,15%, Albumin 0,27%, Asche 0,03%. Der Cholestearingehalt wurde als zu minimal, nicht quantitativ bestimmt.

Die Schmerzen nach der Injection sind nicht so gross wie nach dem ersten Male, sie verschwinden nach einer Morphiuminjection ganz. Abendtemperatur 39,0.

11. Die Patientin hat in der Nacht leidlich geschlafen. Am Morgen konnte sie keinen Urin lassen und musste desshalb kathetrisirt werden. Die Punctionsstelle ist der Kranken schmerzhaft, im Uebrigen will sie sich wohler befinden, als vor der Punction. Die Palpation ist nicht schmerzhaft, von der Cyste ist nichts zu fühlen, ebensowenig ist dieselbe durch Percussion nachzuweisen.

Temperatur Morgens 37,6. Abends 38,0.

12. Befinden gut. Urin hat Patientin heute Morgen selbst gelassen. Der Appetit ist nur gering. Der Leib ist etwas aufgetrieben. Die Cyste ist nicht fühlbar; an der Wirbelsäule fühlt man jedoch die Niere. In der rechten Seite ist etwas Dämpfung. Temperatur Morgens 37,0, Abends 37,4.

13. Das Befinden ist mit Ausnahme eines ziemlich bedeutenden Schwächegefühls gut. Der Appetit nimmt zu. Fieber ist nicht vorhanden. Localerscheinungen fehlen.

15. Die Cyste ist wieder deutlich zu fühlen, an der höchst gelegenen Stelle derselben ist tympanitischer Percussionsschall. Auf Ol. Ricini 1 Stuhl. Temperatur Abends 38,8.

16. Der Schlaf ist nach Angabe der Patientin während der Nacht schlecht gewesen. Das Wohlbefinden am Tage ist durch allgemeine Schmerzen im ganzen Unterleibe gestört. Die Niere liegt zwischen der Axillar- und Parasternallinie. Die Cystengegend giebt auch heute einen tympanitischen Percussionsschall mit Succussionsgeräusch. Abendtemperatur 38,2.

19. Das Befinden ist andauernd dasselbe. Die Cyste vergrössert sich. Tympanitischer Percussionsschall und Succussionsgeräusch ebenfalls noch in derselben Weise vorhanden. Die Temperatur schwankt zwischen 37,5—38,5.

23. Das Allgemeinbefinden der Patientin ist nicht gut. Die Kranke fühlt sich fortwährend sehr matt. Der Appetit hat wieder sehr abgenommen. Die Patientin nimmt nur Bouillon mit Ei und weichgekochte Eier. Nach Ol. Ricini und dann folgender Clysopomp hat Patientin einen ergiebigen Stuhlgang gehabt. Clysopomp und Clysma, welche schon früher bei der Kranken angewandt wurden, haben keine bedeutende Wirkung, weil die Incisionen des Sphincter ani nicht per primam geheilt sind, so dass die Kranke die eingepumpte resp. eingespritzte Flüssigkeit nicht halten kann. Die Empfindlichkeit des Abdomen's ist geringe. Die Cyste hat sich gleichmässig stärker gefüllt, die Gasansammlung ist noch beträchtlich. Die Temperatur zwischen 37,6—38,6. Der Puls ist schwach, durchschnittlich 90 in der Minute.

28. Das Allgemeinbefinden hat sich nicht geändert. Nach 2maliger Verabreichung von Ol. Ricini ist ein geringer Stuhl erfolgt. Die Cyste reicht bis zum Nabel, sie ist schlaff, das Succussionsgeräusch sehr deutlich. Das Fieber ist remittirend bis 38,5.

1. October. Das Allgemeinbefinden ist schlechter geworden. Die Patientin klagt über Schmerzen im Unterleib. Bei der Palpation der Cyste äussert die Kranke mehr Schmerz als gewöhnlich. Die Spannung der Cystenwand ist ebenfalls stärker geworden. Der tympanitische Schall ist nicht so ausgebreitet wie in den vorigen Tagen.

2. Die Patientin hat in der Nacht schlecht geschlafen, das subjective Befinden ist so wie gestern.

Da durch die Punction und Jodinjection die Cyste offenbar nicht zur Heilung kam, so entschloss sich Herr Prof. König zu einer Incision der Cyste und zwar zu einer Incision nach der Simon'schen Methode.

Es wurde zunächst ein Troicart eingestossen und das Gas unter Wasser aufgefangen. Dasselbe war wie bei der vorigen Punction geruchlos; eine chemische Prüfung desselben auf Schwefelwasserstoff ergab ein negatives Resultat. Auch der flüssige Inhalt der Cyste zeigt dieselbe Beschaffenheit wie bei der vorigen Punction, er war geruchlos und enthielt zahlreiche Kugel-Bacterien. Ein zweites Troicart wurde 5 cmt. vom ersten entfernt eingestossen, darauf beide Canülen mit Wachs verstopft und ein Schutzverband von Watte darüber gelegt. Abendtemperatur 38,2.

In den Tagen nach der doppelten Punction befand sich Patientin schlechter als gewöhnlich. Sie klagt über heftige Schmerzen in der Gegend der Cyste. Der Leib ist stark aufgetrieben, peritonitische Erscheinungen sind jedoch nicht vorhanden. Das Fieber ist mäsig, die höchste Abendtemperatur 38,4.

Am 6. October wurde präparirend die Bauch- und Cystenwand zwischen den beiden Canülen durchtrennt. Es entleerte sich eine grosse Menge jetzt übelriechender gashaltiger rothbrauner Flüssigkeit. Herr Prof. König ging mit dem Finger in die Cyste, er fand die Wand derselben dick, ihre Oberfläche rauh und uneben mit bröcklichen weissen Niederschlägen bedeckt, die sich unter dem Mikroscop als aus Fibrin bestehend zeigten. Weil der Inhalt der Cyste so übelriechend war, so wurde, um durch eine Gegenöffnung für besseren Abfluss zu sorgen, auf der Rückseite eine Incision zu machen, beschlossen. Während die Gewebe schichtweise durchtrennt wurden, traf man, nachdem die Musculatur durchschnitten war, auf eine Membran, welche grosse Aehnlichkeit mit dem Peritonaeum hatte. Da nun nicht genau zu unterscheiden war, ob man es wirklich mit

demselben zu thun habe, so stand man lieber von einem Tiefereindringen ab.

Durch die Incisionsöffnung wurde ein Drainagerohr in die Cyste eingeführt um auf diese Weise den Ausfluss zu befördern. Abendtemperatur 38,0.

7. Das Allgemeinbefinden in Folge der gestrigen Narcose noch recht schlecht. Der Ausfluss hat einen sehr üblen Geruch, er ist recht reichlich. Es wird am Tage die Cyste 3mal mit Carbolsäurelösung ausgespült. Abendtemperatur 39,0.

9. Das Allgemeinbefinden ist bei immer geringer werdendem Appetit andauernd schlecht. Die Stuhlverstopfung ist jetzt eine dauernde; es sind schon verschiedentlich grosse Mengen Wasser eingepumpt worden, dieselben blieben aber aus dem oben angegebenen Grunde erfolglos. Der Urin muss mit dem Katheter entleert werden. Patientin klagt über starke Schmerzen in der Cystengegend. Der Leib ist nicht aufgetrieben. Dicht neben der Incisionsstelle nach unten und innen von derselben sieht man an den Bauchdecken eine etwas erhabene Stelle, die geröthet ist. Die Berührung dieser Stelle ist der Patientin sehr schmerzhaft; sie hat eine teigige Beschaffenheit, Fluctuation ist nicht zu erkennen. Der Ausfluss aus der Cyste ist reichlich, stark übelriechend. Die Ausspülungen werden 4mal im Laufe des Tages gemacht. Das Fieber ist remittirend. Abendtemperatur 38,8.

11. Das Allgemeinbefinden und der Appetit verhalten sich ebenso wie bei der letzten Notiz. Im Munde der Patientin haben sich Aphthen entwickelt. Dieselben werden mit Chlorzinklösung bepinselt und ausserdem soll Patientin häufig mit einer schwachen Kalihypermanganlösung den Mund ausspülen. Die Patientin ist sehr empfindlich. An der erhabenen Stelle neben der Incisionswunde hat sich ein Muskelabscess entwickelt, der sich in der letzten Nacht in die Incisionswunde hinein eröffnet hat. Aus der Incisionswunde wird nach Entfernung des Drainagerohrs bei

mässigem Druck eine Menge gut aussehenden Eiters herausbefördert. Darnach wird das Drainagerohr wieder eingelegt. Abendtemperatur 39,2.

12. Allgemeinbefinden unverändert. Die Kranke wird zusehends matter. Die Abmagerung ist eine sehr grosse. Aphthenbildung im Munde schreitet fort. Die Stuhlverstopfung ist trotz ziemlich bedeutender Dose von Aloe andauernd. Der Urin wird theilweise unwillkürlich in's Bett gelassen, theilweise muss er durch den Katheter entleert werden, seine Reaction ist alkalisch, die Blase wird mit einer 2 % Carbolsäurelösung ausgespült. Der Leib ist nicht aufgetrieben. Der Muskelabscess hat sich bis zur Mittellinie ausgedehnt, er wird nach vorne eröffnet und dann drainirt.

Der Ausfluss aus der Cyste ist weniger reichlich und übelriechend. Beim Ausspülen entleeren sich reichlich epithelähnliche Massen, die aber, wie das Mikroscop zeigt, nur aus Detritusmassen bestehen. Die Arterie ist sehr wenig gefüllt, die Frequenz des Pulses beträgt 120 in der Minute. Der erste Herzton sehr abgeschwächt. Höchste Temperatur 39,2.

16. Der Zustand ist im Ganzen unverändet, nur ist die Patientin noch matter geworden. Der Muskelabscess secernirt nur eine geringe Menge Eiters, ebenso ist der Abfluss aus der Cyste mässig und wenig übelriechend. Auf Druck auf die Cyste entleert sich etwas Eiter. Abendtemperatur 38,2.

18. Die Schwäche hat sehr zugenommen. Die Kranke nimmt seit 2 Tagen nur noch etwas Wein. Der Mund ist voller Aphthen. Der Leib ist nicht aufgetrieben, sehr wenig empfindlich. Der Puls kaum zu zählen. Mittagstemperatur 38,4. Abends 5 Uhr starb Patientin.

Die Section der ganzen Leiche zu machen wurde nicht gestattet, die Bauchsection wurde jedoch am 19. October gemacht:

Nachdem das Abdomen geöffnet, fand man die Därme stark mit Gas gefüllt. Dieselben waren unter einander

sowie mit dem parietalen Blatte des Peritonaeums mässig verklebt und mit einer geringen Menge frischen Eiters bedeckt. An der Innenfläche der Bauchdecke rechts unten fand man entsprechend dem Muskelabscess eine Perforationsöffnung, welche in die Abscesshöhle mündet. Das Colon descendens, S. romanum und Rectum waren mit Skybala völlig angefüllt. Die linke Niere sowie die Milz waren völlig normal. Die rechte Niere lag mit der Convexität nach unten links gewandt, so dass sie eine Drehung von 140—160° gemacht hatte, auf dem 4. und 5. Lumbalwirbel, das untere Ende reichte bis zum Promontorium. Der Ureter ging von dem nach aussen gewandten Hilus zunächst nach oben und wandte sich dann um das obere Stück der Niere nach unten. Mit dieser Niere im Zusammenhang befand sich nach rechts von ihr die Cyste. Dieselbe war in ihrem inneren Theile von dem parietalen Blatte des Peritonaeums, welches sich von der Bauchdecke auf sie fortsetzte, überzogen. Es wurde desshalb das Peritonaeum an der Uebergangsfalte durchschnitten und dann die Cyste, welche man auch mit der Leber verwachsen fand, im Zusammenhang mit dieser mit dem Colon ascendens und den hinteren Musculaturpartien, mit denen sie ebenfalls verwachsen war, herausgenommen, wobei der Ureter dicht oberhalb der Blase durchschnitten wurde.

Die Verbindung der Cyste mit der Leber wird durch einen derben Strang gebildet, der sich von der Cystenspitze bis zur concaven Leberfläche etwas nach rechts von der Gallenblase erstreckt. Dieser Strang, der der Umschlagsstelle des Peritonaeum entspricht, hat von vorn nach hinten eine Breite von 2,5 cmt. und ist in seinem hinteren Theil kaum 1 cmt. lang, während er vorne eine Länge von 2 cmt. hat. Mit dem Colon ascendens ist die Cyste in ihrer unterhalb der Niere gelegenen Partie ganz fest verwachsen. Die Muskel, mit denen sie verwachsen ist, sind der Quadratus lumborum und der Obliquus internus. Mit der Nierensubstanz hängt der Tumor nicht zusammen, mit der Nierenkapsel ist er in grosser Ausdehnung verwachsen, jedoch meistens

nicht so fest, dass es nicht gelänge diese Verwachsungen zu lösen. An dem in normaler Lage nach oben vom Hilus gelegenen Theile der Nierenconcavität geht die Nierenkapsel und die Cystenwand in einander über.

An der Spitze der Cyste befindet sich, eng an der Cystenmembran anliegend, die Nebenniere, dieselbe ist sehr ausgedehnt und breitet sich als eine dünne Schicht von der Spitze nach unten und innen etwa in einer Ausdehnung von 7 cmt. auf der Cystenwand aus.

Die rechte Niere zeigt sich auf einem Durchschnitt völlig normal. Ihre Kapsel ist leicht abziehbar, nur an der mit der Cystenwand am festesten verwachsenen Stelle will dies nicht ohne Zerreissung des Nierengewebes gelingen. Dieser Theil der Niere ist stark ausgezogen, so dass die eigentliche Bohnenform der Niere verschwunden ist.

Der Ureter ist völlig wegsam.

Die Cystenwand ist sehr derbe, sie fühlt sich stellenweise fast knorpelhart an. Auf dem Querdurchschnitt sieht man makroscopisch eine schichtförmige Anordnung ihres Baues, die Farbe der einzelnen Schichten ist eine annähernd gleiche, blass weiss.

Die Dicke der Wand ist sehr verschieden, in der obern vordern Hälfte ist sie am geringsten, dort beträgt sie stellenweise nur 0,2 cmt., in der untern vordern Hälfte und der ganzen hintern Seite ist die Dicke der Wand bedeutender, dort ist sie 0,75—1,0 cmt. In der hintern Wand ist sie an einer Stelle, in der an der innern Seite eine wulstförmige Erhöhung sich befindet, gut 2 cmt. Ein Durchschnitt an dieser Stelle zeigt dieselbe Beschaffenheit wie an anderen Stellen.

Die Innenfläche der Cyste ist sehr uneben, wie mit grossen breiten Granulationen bedeckt. Die ganze Fläche ist mit einer bis zu 0,5 mmt. dicken derben Membran überzogen, welche sich leicht abziehen lässt. Wenn diese Membran abgezogen, bietet die Innenfläche dieselbe rauhe, jetzt aber faserig aussehende Fläche dar.

Die Grösse der Cystenhöhle beträgt von oben nach unten 16 cmt., von rechts nach links 11 cmt.

Die mikroscopische Untersuchung der Cystenwand ergiebt nichts Characteristisches. Man sieht nur das makroscopisch schon wahrnehmbare schichtförmig angeordnete Bindegewebe. Die von der innern Fläche abziehbare Membran stellt sich als Fibrin mit einzelnen eingelagerten Blutkörperchen dar.

Die Section hat mithin bestätigt, dass die Cyste subperitonaeal gelegen war. Richtig war auch die Annahme, dass die Cyste mit der Niere im innigen Zusammenhang stehe; vervollständigt wurde jetzt die Diagnose dadurch, dass man die Nierenkapsel als Ursprungsstelle derselben erkannte. Verwachsung war mit der Leber, dem Colon ascendens und der Nebenniere vorhanden.

Aus ihrer normalen Lage hatte die Cyste die Niere und das Colon ascendens verdrängt, im geringen Grade auch die Nebenniere, welche zu gleicher Zeit durch die Cyste bedeutend abgeflacht war. Auch aus dem Umstande, dass die Niere nach unten, die Nebenniere nach oben verdrängt war, glaube ich mit ziemlich vieler Wahrscheinlichkeit schliessen zu dürfen, dass die Cyste, welcher Art sie auch immer sei, in der Nähe der Stelle, wo die Nebenniere der Niere aufsitzt, sich entwickelt, sich im Wachsen zwischen beide Organe geschoben und diese nach verschiedenen Seiten auseinander gedrängt habe. Die mögliche Annahme, dass die Cyste überhaupt von der Nebenniere ausging, wird dadurch widerlegt, dass man das in seiner Gestalt veränderte Organ von der Cystenwand abziehen kann. Die Niere veränderte ihre Lage nicht durch einfaches Heruntertreten, sondern durch eine Drehung um einen von vorn nach hinten gehenden Durchmesser, weil sie an einer andern Bewegung durch das über sie gelegene Peritonaeum sowie durch die Befestigung, welche sie durch den Eintritt der Gefässe erhielt, gehindert wird.

Welcher Art die Cyste sei, ist durch die Section nicht absolut festgestellt. Die mikroscopische Untersuchung der

Cystenwand war durchaus nicht im Stande über diesen Punkt Klarheit zu geben. Nach dem Sectionsbefunde können wir es eben so gut mit einem alten Echinocockensack als mit einem alten eingekapselten Entzündungsherde zu thun haben. Erwägen wir aber, dass Patientin nie die Symptome eines in der rechten Nierengegend bestehenden entzündlichen Processes gezeigt hatte, dass dagegen ein Echinocockensack während seiner ganzen Dauer symptomlos bestehen kann, und endlich dass Echinocockensäcke in der geographischen Breite, in welcher die Kranke gelebt hat, verhältnissmäsig häufig vorkommen, so halten wir uns für berechtigt, anzunehmen, dass die uns vorliegende Cyste einen alten Echinocockensack darstellt.

Bei der äusseren Palpation sowie bei der Exploration per Rectum glaubte man, den Hilus nach unten links gefühlt zu haben; nach Eröffnung des Abdomens fand man die Convexität nach links, den Hilus nach rechts liegend. Wenn wir auch nicht unbedingt die Möglichkeit in Abrede stellen wollen, dass nach der Function die Lage der Niere sich derartig geändert habe, so halten wir es doch für wahrscheinlicher, dass die Niere von Anfang an die bei der Obduction gefundene Lage eingenommen, und dass eine zwischen dem zu unterst gelegenen Nierentheile und der Cyste sich findende Einkerbung für den Hilus imponirt hat.

Wenden wir uns nun der einschlägigen Litteratur zu, so müssen wir gestehen, das unser Suchen nach ähnlichen Fällen von sehr geringem Erfolge gekrönt ist, wobei wir allerdings bemerken müssen, dass ausser den üblichsten Lehrbüchern uns nur die Schmidt'schen Jahresbücher zu Gebote standen. Klebs sagt in seiner pathologischen Anatomie, dass häufig voreilig die Dislocation der Nieren der Verdrängung durch Tumoren zugeschoben worden sei. Wir glauben, dass uns dieser Vorwurf in unserem Falle nicht gemacht werden kann. Von seinen aus der Literatur über Nierendislocation angeführten 3 Fällen, bezieht sich der erste auf eine Nierencyste bei einer Frau, die schliesslich an Hydrops zu Grunde ging, nachdem sie viele Jahre hin-

durch eine Geschwulst oberhalb des Nabels gezeigt hatte. Diese Geschwulst war in vita für einen Bruch gehalten.[1]) Die beiden andern Fälle[2]) beziehen sich auf die Einklemmungserscheinungen der sogenannten Wanderniere, passen also noch weniger hierher als der erste.

Durch die Güte des Herrn Prof. Ponfik ging mir eine Dissertation von Alexander Gloz „Ueber Cysten in und an der Leber" zu. Der in derselben beschriebene im Jahre 64 in Tübingen beobachtete Fall hat, abgesehen von dem Charakter der Cyste, der als ein seröser beschrieben wird, einige Aehnlichkeit mit dem unserigen. Während in unserem Falle die Nebenniere dasjenige Organ ist, welches durch die Geschwulst die grösste äussere Formveränderung erlitten hat, ist es in dem Gloz'schen Falle die Leber; die Niere wurde in unserem Falle nur aus ihrer normalen Lage verdrängt, dort wurde sie durch Druck der Cyste auf den Ureter unter Bildung einer Hydronephrose zu Grunde gerichtet.

Wir halten es für zweckmässig das Sectionsprotocoll wie es in der angeführten Dissertation wörtlich nach dem Dictat des Herrn Prof. Silbermeister angeführt, so weit es auf die Cyste Bezug nimmt, folgen zu lassen.

„Der freie Rand der Leber reicht bis 3 Finger breit oberhalb des Nabels; etwa in der Mitte der Höhe ein seichter Schnurstreifen. Die Punctionsöffnung" — die Cyste wurde in vita 3mal punctirt — „entspricht dem unteren Theil der Leber und auf der vordern Fläche der Leber ist auch eine feine derselben entsprechende verklebte Oeffnung sichtbar. Das Organ besitzt an dieser Stelle nur eine Dicke von etwa 2 cmt. Von dem freien Rande der Leber abwärts erstreckt sich ein schmaler Streifen einer festen fibrösen Membran, welche, wie auch die vordere Fläche der Leber, in ihrer grössten Ausdehnung mit dem Peritonaeum parietale und den Bauchdecken lose verwachsen ist. Nachdem sie und die Leber durch einen grossen senkrechten Schnitt ge-

[1]) S. v. Haller, Göttinger Anzeig. 1777.

[2]) Mester, Berl. klin. Wochensch. 66, 41. und S. Steiger, Würzb. medicin. Zeitsch. VII., pag. 169.

spalten sind, erweist sie sich als die Wand eines grossen Hohlraums, aus welchem etwa 5 — 6 Litres einer ziemlich dünnflüssigen, eitrig gefärbten Flüssigkeit sich entleeren. Derselbe liegt hinter und unter der Leber mit dem rechten Lappen derselben fest verwachsen und nur vorne ohne Zerreissung des Parenchyms von ihm trennbar. An den einzelnen Stellen jedoch, wo eine Trennung möglich ist, bleibt auf der untern Fläche der Leber eine dünne trübe, aber glatte Bindegewebsschicht übrig, welche dem Peritonealüberzug der Leber zu entsprechen scheint. Die Innenfläche ist von einer krümlichen, ziemlich festen, gelben Masse ausgekleidet. Die Leber selbst ist in der Flächenausdehnung sehr vergrössert. Der rechte Lappen hat aber überall nur eine Dicke von 2 — 5 cmt., der linke freie Lappen eine grösste Dicke von 4 cmt. Sie überkleidet den oberen und den grössten Theil des vorderen Umfangs der Cyste, deren Wand durch eine mehrere Linien dicke feste Bindegewebs-Masse gebildet wird. Die Cyste erstreckt sich nach hinten hin längs der seitlichen Brust- und Bauchwand, überall nur mit Mühe von derselben abzureissen. Ihre tiefste Stelle liegt in dem Raum zwischen den letzten Rippen und der Crista ossis ilei und ist auch hier fest mit den die seitliche und hintere Bauchwand bildenden Muskeln verwachsen. Hinter dieser grossen Cyste, zwischen ihr und dem rechten Umfang der Wirbelsäule, entdeckt man eine zweite grosse Geschwulst, welche nur nach rechts hin fest mit der ersten verwachsen, mit ihr stellenweise eine gemeinsame Wand besitzt, sonst nur lose mit derselben zusammenhängt. Nach der Wirbelsäule hin geht der Hohlraum der Geschwulst continuirlich in den rechten Ureter über. Der Letztere ist in seiner ganzen Ausdehnung bis zur Blase vollkommen durchgängig für die Sonde, hat überall normale Capazität. Die innere Wand dieser Geschwulst ist überall fest, von gelber Farbe, glatt, ohne jede Spur von krümlichem Belag, stellenweise findet sich in der Dicke der Wand noch eine spärliche dünne aber mit blossem Auge erkennbare Schichte, die dem restirenden Nierengewebe zu entsprechen scheint.“

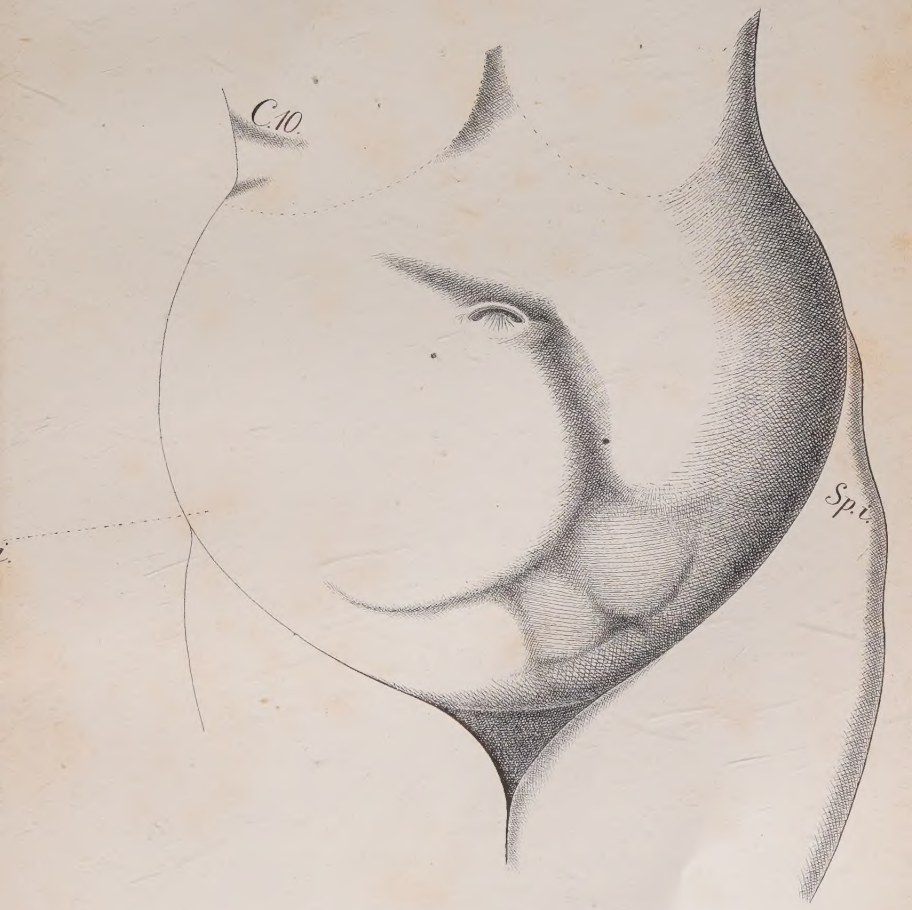
C.10.
Sp.